

<b>Kinderchirurgische Klinik Kinderspital Luzern</b>		<b>FRAKTUREN</b> <b>Allgemeines und Richtlinien</b>
2011 / Dr. Sossai 04/2017 / Dres. Götze u. Sossai		Seite 1 / 4

OBERE EXTREMITÄT	Therapie	Ruhig- stellung (R) / Entlastung (E)	Sport- verbot	Kontrollröntgen	OSME ab
------------------	----------	---	------------------	-----------------	---------

CLAVICULAFRAKTUREN					
Schaft	Konservativ	2 Wo	8 Wo	0 / ggf 1 Wo	
	evtl. >12 J operativ	2 Wo	8 Wo	0 / 6 Wo	Nach Durchbau
Medial / lateral	Konservativ	3 Wo	12 Wo	0 / 1 / 3 Wo	
	operativ	3 Wo	12 Wo	0 / 6 Wo	8 - 12 Wo
1) OBERARMFRAKTUREN					
1.1) Subcapital / metaphysär	Konservativ	3 Wo	8 Wo	0 / 1 / 3 Wo	
	Operativ	2 Wo	8 Wo	0 / 6 Wo	12 Wo
1.2) Humerusschaft	Konservativ	4 Wo	8 Wo	0 / 1 / 4 Wo	
	Operativ	2 Wo	8 Wo	0 / 6 Wo	12 Wo
1.31) Supracondylär	Konservativ (Grad I und evtl. II):	3 Wo	8 Wo	0 / 1 / (3 Wo)	
	Operativ (Grad III und evtl. II)	3 Wo	8 Wo	0 / 3	3 od. 6 Wo
1.32) Condylus radialis / Transcondylär / Y-Fraktur	Konservativ (bei Dislokation < 2 mm)	3 Wo	8 Wo	0 / 1 Wo gipsfrei / 3 Wo	
	Operativ	3 Wo	8 Wo	0 / 3 / (6 Wo)	8 - 12 Wo
1.33) Epicondylus ulnaris	Konservativ	3 Wo	8 Wo	0 / 1 Wo gipsfrei / 3 Wo	
	Operativ	3 Wo	8 Wo	0 / 3 / (6 Wo)	8 - 12 Wo
2) VORDERARMFRAKTUREN					
2.11) Olecranon / prox. Ulna	Konservativ	3 Wo	8 Wo	0 / 1 Wo gipsfrei / 3 Wo	
	Operativ	1-3 Wo	8 Wo	0 / 3 / 6 Wo	12 Wo
2.12) Radiusköpfchen / -hals	Konservativ	3 Wo	8 Wo	0 / 1 / 3 Wo	
	Operativ	3 Wo	8 Wo	0 / 3 / 6 Wo	6 Wo
2.21) Ulnaschaft oder Radiuschaft isoliert	Konservativ	4 Wo	8 Wo	0 / 1 / 4 Wo	
	Operativ	0 Wo	8 Wo	0 / 4 / (12 Wo)	12 Wo
2.22) Vorderarmschaft	Konservativ	<6 J: 4 Wo >6 J: 6 Wo	12 Wo	0 / 1 Wo / 4 od. 6 Wo	
	Operativ	0-1 Wo	12 Wo	0 / 4 / 12 Wo	12 Wo
2.23) Monteggia-Fraktur	Operativ	2 Wo	12 Wo	0 / 4 / (12 Wo)	12 Wo
2.24) Distal Epi-/Metaphysär	Konservativ	4 Wo	8 Wo	0 / 1 Wo / 4Wo	
	Operativ	4 Wo	8 Wo	0 / 4 Wo	4 Wo
Grünholzfraktur	Konservativ	3-4 Wo	8 Wo		
2.3) Wulstfraktur	Konservativ	2-3 Wo	6 Wo	0 / KliKo Kinderarzt	
HANDFRAKTUREN					
Scaphoid	konservativ (separates Schema der Kontrollen)	6 Wo	12 Wo	0 / 2 / 6 Wo	
	Operativ	6 Wo	12 Wo	0 / 6 Wo	
Metacarpalia	konservativ	4 Wo	8 Wo	0 / 1 / 4 Wo	
	operativ	4 Wo	8 Wo	0 / 4 Wo	4 - 8 Wo
Fingerfraktur	konservativ	3 Wo	8 Wo	0 / 1 / 3 Wo	
	Operativ	3 Wo	8 Wo	0 / 3 Wo	3 Wo

<b>Kinderchirurgische Klinik Kinderspital Luzern</b>		<b>FRAKTUREN</b> <b>Allgemeines und Richtlinien</b>
2011 / Dr. Sossai 04/2017 / Dres. Götze u. Sossai		Seite 2 / 4

UNTERE EXTREMITÄT	Therapie	Ruhig- stellung (R) / Entlastung (E)	Sport- verbot	Kontrollröntgen	OSME ab
-------------------	----------	---	------------------	-----------------	---------

<b>3) OBERSCHENKELFRAKTUREN</b> <span style="color: red;">Langzeitkontrollen Beinlänge, Torsion und Achse kontrollieren!</span>					
3.1) Schenkelhals / Fuge	Operativ	6 Wo	12 Wo	0 / 6 / 12 Wo / 6 Mo / 1 J / 2J	6 Mo
3.21) Per- / subtrochantär	< 2 J evtl. konservativ z.B. Overhead	2-3 Wo	12 Wo	0 / 1 / 2-3 Wo / KliKo 6 Mo	
	operativ	6 Wo E	12 Wo	0 / 6 / 12 Wo 1J / 2J	6 Mo
3.22) Femurschaft	< 2J evtl. konservativ z.B. Overhead	3 Wo	12 Wo	0 / 1 / 3 Wo / KliKo 6 Mo	
	operativ	6 Wo E	12 Wo	0 / 6 / 12 Wo	6 Mo
3.3) Distal / condylär	konservativ	6 Wo	12 Wo	0 / 1 / 6 Wo	
	operativ	6 Wo	12 Wo	0 / 6 / 12 Wo	12 Wo
<b>PATELLAFRAKTUREN</b>					
	konservativ	6 Wo	12 Wo	0 / 1 / 6 Wo	
	operativ	2-6 Wo	12 Wo	0 / 6 Wo	6 Mo
<b>4) UNTERSCHENKELFRAKTUREN</b> <span style="color: red;">Langzeitkontrollen Beinlänge, Torsion und Achse kontrollieren!</span>					
4.11) Eminentia intercondylaris Fx	konservativ	6 Wo R+E	12 Wo	0 / 2 / 6 Wo	
	Operativ	6 Wo E	12 Wo	0 / 6 Wo	
4.12) Proximal / metaphysär	Konservativ	6 Wo	8 Wo	0 / 1 / 6 Wo	
	operativ	6 Wo R+E	12 Wo	0 / 6 Wo	
4.2) Unterschenkelschaft	Konservativ bis 4J 5J ab 6J	4 Wo 5 Wo 6 Wo	12 Wo	0 / 1 / 6 Wo	
	Operativ	6 Wo E	12 Wo	0 / 6 Wo	4-12 Mo
4.3) Distal / metaphysär	konservativ	6 Wo	8 Wo	0 / 1 / 6 Wo	
	Operativ	6 Wo E	8 Wo	0 / 6 Wo	3 - 6 Mo
4.4) Malleolarfrakturen	konservativ	6 Wo	12 Wo	0 / 1 / 6 Wo	
	Operativ	6 Wo E	12 Wo	0 / 6 Wo	12 Wo
<b>FUSSFRAKTUREN</b>					
Metatarsalia	konservativ	4 Wo	8 Wo	0 / 1 Wo gipsfrei / 4 Wo	
	operativ	4 Wo	8 Wo	0 / 4 Wo	4 Wo– 12 Mo
Zehenfrakturen	konservativ.	3 Wo	6 Wo	0 / 1/ (6) Wo	
	operativ	3 Wo	6 Wo	0 / 3 Wo	3-6 Wo
Fusswurzel	konservativ	6 Wo	12 Wo	0 / 1 / 6 Wo	
	operativ	6 Wo	12 Wo	0 / 6 Wo	Ab 3 Mo

Es sind die häufigsten Frakturtypen ohne Anspruch auf Vollständigkeit aufgelistet. Therapie und Nachbehandlung können von Faktoren beeinflusst werden, die zu Abweichungen gegenüber diesen Richtlinien führen.

Nicht dislozierte oder reponierte, stabile Frakturen, insbesondere Wulst- und Stauchungsfrakturen und Fissuren, werden gegipst und wann immer möglich beim Kinderarzt ohne Röntgen nachkontrolliert.

Die Nachbehandlung richtet sich nach der betroffenen Extremität, der Frakturlokalisierung und der Art der Osteosynthese. Der Operateur legt die Nachbehandlung in Sonderfällen ggf. abweichend vom Schema im OP-Bericht fest. Im obigen Schema heisst "Ruhigstellung" je nach Fall Rollstuhl, Stockentlastung (voll / teil), Gips, etc.

<b>Kinderchirurgische Klinik Kinderspital Luzern</b>		<b>FRAKTUREN</b> <b>Allgemeines und Richtlinien</b>
2011 / Dr. Sossai 04/2017 / Dres. Götze u. Sossai		Seite 3 / 4

### Gipse

- Jeder **zirkuläre Gips** muss am Folgetag durch medizinisches Personal kontrolliert werden (= **Gipskontrolle**).
- **Gipse** werden **immer gespalten** angelegt und nach ca. 1 Woche zirkularisiert (**siehe gesondertes Gipsschema**).

### Osteosynthesen

- **Adaptationsosteosynthesen mit Kirschnerdrähten** (Spickdrähte) sind instabil, brauchen einen Gips
- **Platten- / Schraubenosteosynthesen** sind übungsstabil, erlauben aber keine sofortige Vollbelastung
- **Marknagelungen (ESIN, TMN)** sind elastisch-stabil, bei Schmerzfreiheit übungsstabil, frühe Teilbelastung
- **Fixateur Externe** ergeben Teilbelastungsstabile Osteosynthesen.
- **Zuggurtungen** (K-Drähte und Cerclagen kombiniert) sind übungs- bis belastungsstabil.

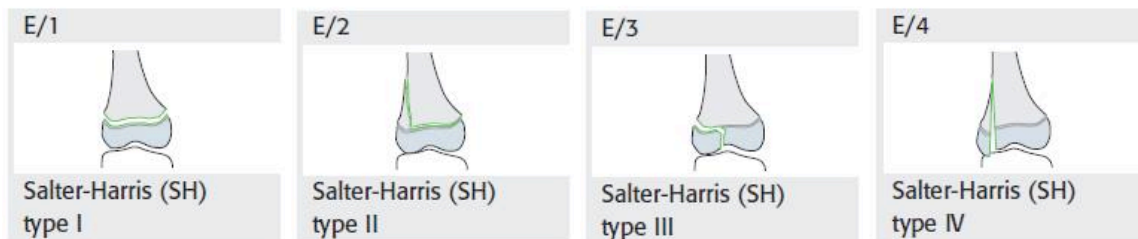
Die **Materialentfernung** richtet sich nach der Lokalisation der Fraktur, nach der Art der hier auftretenden Kräfte, nach Art der Osteosynthese und nach dem Durchbau des Knochens.

- **Kirschnerdrähte** adaptieren Fragmente ohne sie zu halten. Sie haben die Tendenz zu „wandern“, weshalb sie nach wenigen Wochen entfernt werden sollten
- **Plattenosteosynthesen** ergeben eher eine längere Heilungszeit, oft wurde das Frakturhämatom entfernt.
- **Marknägel** erlauben Mikrobewegungen im Frakturspalt, die Frakturheilung geht über einen vitalen Kallus und erfolgt im Vergleich zur Plattenosteosynthese schneller
- **Fixateur externe** erlaubt nach Beginn der Konsolidation eine Dynamisierung, d.h. den Durchbau fördernde Bewegungen können „erlaubt“ werden

<b>Kinderchirurgische Klinik Kinderspital Luzern</b>		<b>FRAKTUREN</b> <b>Allgemeines und Richtlinien</b>
2011 / Dr. Sossai 04/2017 / Dres. Götze u. Sossai		Seite 4 / 4

### Einteilung kindlicher epiphysärer Frakturen (AO PCCF, Salter-Harris)

- SH I = Epiphysenlösung
- SH II = Epiphysenlösung mit metaphysärem Keil
- SH III = Epiphysäre Gelenksfraktur
- SH IV = Fraktur mit epi- und metaphysärem Keil
- (SH V = Epiphysenfugenstauchung)



Diese Einteilung hat prognostische Bedeutung:

Frakturen SH I und II haben selten Auswirkungen auf das Wachstum, während SH III und IV, wie auch V häufiger zu einem vorzeitigem Epiphysenfugenschluss und einer Wachstumsstörung führen können. Ausserdem liegen bei Typ SH III und IV intraartikuläre Frakturen vor, die exakt reponiert werden müssen.

Fehlstellungen ad axim, ad latus, ad longitudinem können durch die Wachstumsvorgänge im Bereich der Epiphysenfuge je nach Lokalisation, Alter des Patienten und Ausmass der Fehlstellung in gewissem Masse korrigieren = sog. Remodeling, am wirksamsten bei metaphysären Frakturen, die nahe an stark wachsenden Fugen liegen: Schulter, Handgelenk und Knie.

### Physiotherapie:

Bei Kindern nach Frakturbehandlung selten notwendig, Ausnahmen sind Gelenkfrakturen und Jugendliche.

Pseudarthrosen und Sudeck'sche Reflexdystrophien kommen bei Kindern sehr selten vor.

Gelenkversteifungen sind bei Kindern, auch nach längerer Immobilisation, kaum zu befürchten. Deshalb sind Fixationen mit ungünstiger Gelenkstellung zur besseren Stabilisierung der Fraktur durchaus in gewissem Masse und je nach Indikation erlaubt: Spitzfuss, Hyperflexion bzw. Extension von Handgelenk oder Ellbogen.

**Langzeitkontrollen:** Gelenkfrakturen, Frakturen der Epiphysenfugen